症例から学ぶ SSA/P

内視鏡診断上，腺腫とSSA/Pの診断に迷う病変

藤井隆広
Takahiro FUJII

図

1	2
3	4
5	6

＊図説は次ページにあります。

藤井隆広クリニック
〔〒104-0061 東京都中央区銀座4-13-11　銀座M&Sビル〕

40歳代，男性

主訴：腹痛

既往・家族歴：特記すべきことなし

現病歴：起床後に軽度の腹痛があり，平成24年1月に当院受診し、大腸内視鏡検査を行った。横行結腸に13mmのポリープを認め，内視鏡切除を施行した。

内視鏡診断はSSA/Pと腺腫に迷ったが，病理診断ではSSA/P with cytological dysplasia（WHO）の診断であった。

横行結腸に大きさ13mmの表面に粘液付着を有するIs型ポリープを認める（**図1**）。隆起表面は平滑で正色調の病変であり，明らかな分葉所見は認めないが，LST-NGでみられる偽足様所見を伴う（**図2**）。NBI拡大観察では（**図3**），vascular patternにおいて毛細血管増生をわずかに認め，佐野分類のCP type IIに相当し，腺腫性病変を疑った。**図4**のインジゴカルミン色素散布では，隆起表面にわずかな分葉所見を認め，偽足様所見もみられる。この時点では，腺腫性病変を強く疑った。しかし，**図5**の色素下拡大観察では，IIIL型pitに鋸歯状所見を伴うIIIH型pitが認められ，SSA/Pも否定できないと考えたが，**図6**のEMR局注による粘膜膨隆上の病変形態は，偽足様所見が明らかになり，最終的にはIIa（LST-NG）の腺腫性病変と診断した。

内視鏡診断のポイント

SSA/Pを疑うべき所見としては，1）隆起表面に粘液付着を認めること，2）腸管内空気量の増減により，Is型の隆起形態からIIa様の形態に容易に変化する軟らかな腫瘍性病変であること，3）拡大観察上，IIIL型pitとは異なるIIIH型pitを示したこと，などがあげられる。

一方，腺腫と診断した所見は，1）NBI拡大観察上，網目状血管（meshed capillary vessel）が確認され，佐野分類におけるCP type IIに相当する。2）色素散布下通常観察では，隆起表面に，わずかではあるが分葉所見を認める。3）偽足様所見を認める，などである。

本病変が，SSA/P with cytological dysplasiaであるという結果から，上記所見を考察するならば，IIIH型pitを最重要所見と考えるべきであり，インジゴカルミン色素散布に加え，crystal violet染色下拡大観察によるIIIH型pitの確認が必要であった。NBI拡大観察では，CP type IIとしたため，SSA/Pよりも腺腫を疑った。SSA/Pに対するNBI観察所見は，いまだ明らかにされていないが，通常経験するSSA/PはCP type Iが多いように思われる。

しかし，本病変のようにSSA/P with cytological dysplasiaでは，血管パターンが腫瘍性病変の性格としてCP type IIを呈するとも考えられる。さらに，偽足様所見については，本来LST-NGの特徴ではあるが，過形成ポリープの辺縁像において花弁状を呈することが特徴の一つであり，偽足様所見に類似した発育形態がSSA/Pにみられるともいえる。

本病変に対する内視鏡観察では，前述したようにcrystal violet染色，さらにnon-traumatic tubeを用いたうえで，病変を正面視するなどの詳細な観察を行うべきであった。少なくとも10mm以上のSSA/P疑い病変については，crystal violet染色下拡大観察を必須とした写真記録，診断を徹底していきたいと考えた1例である。

病理組織学的所見

図7は鋸歯状病変に対する弱拡大像で，写真中央の4腺管に寸胴状拡張を認め，**図8**（中拡大像），**図9**（強拡大像）にみられる腺管には細胞異型を伴っており，WHOの診断基準ではSSA/P with cytological dysplasiaと診断される病変である。しかしながら，大腸癌研究会による診断基準では，鋸歯状腺管の陰

図1 横行結腸に13mmの表面に粘液付着を伴うIs型ポリープを認める。

図2 **粘液除去後の通常内視鏡像**：辺縁には偽足様所見を認める。

図3 **NBI拡大観察像**：Vascular patternでは，網目状血管（meshed capillary vessel）が確認され，佐野分類におけるCP type IIに相当する。

図4 **インジゴカルミン色素散布像**：偽足様所見と隆起表面には，わずかではあるが分葉所見が認められる。

図5 **インジゴカルミン色素散布拡大像**：IIIH型pitを疑う。

図6 **EMRの際の粘膜下局注像**：偽足様所見が明瞭化

図
7
8 | 9

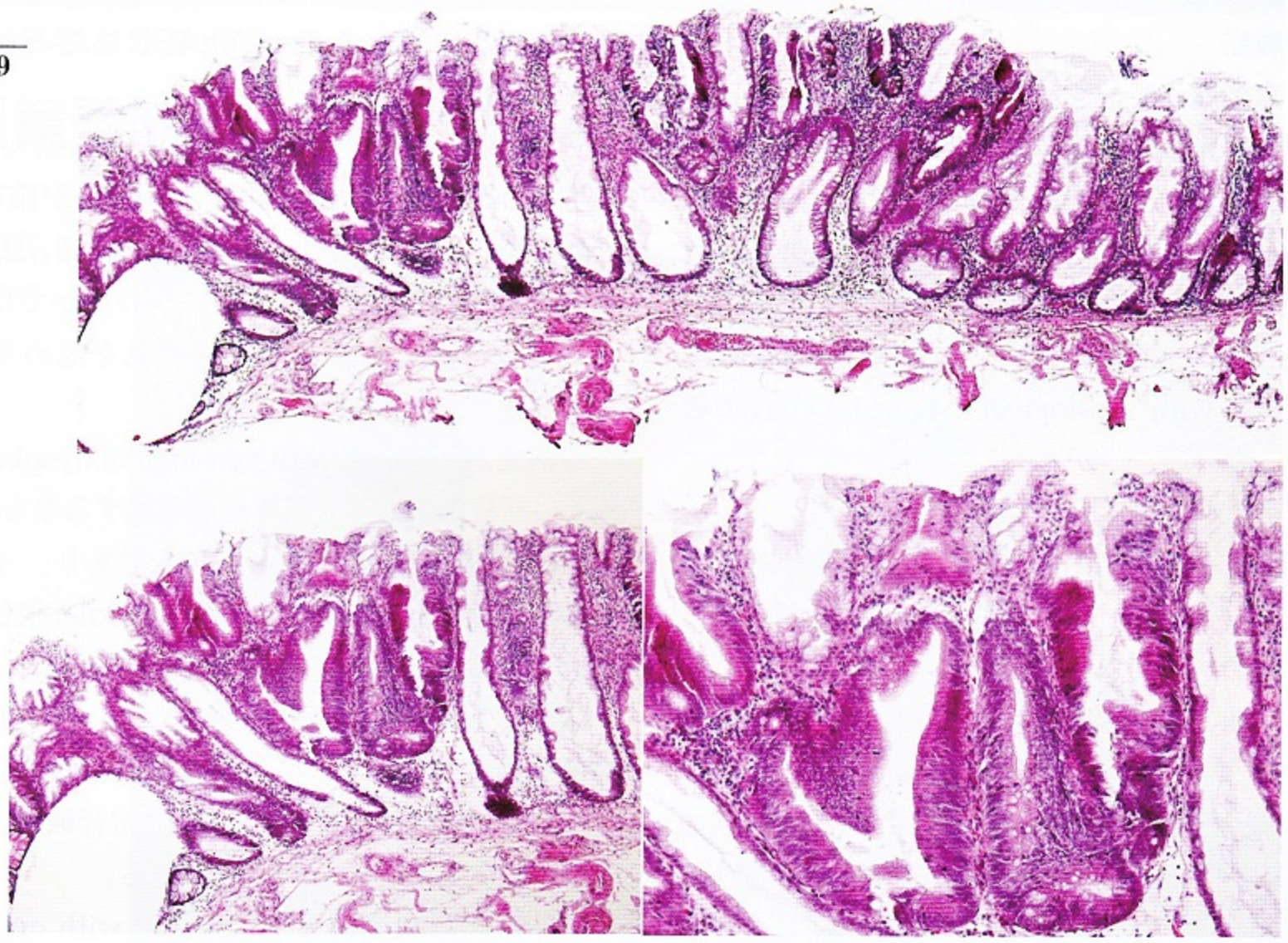

図7　SSA/P with cytological dysplasia
病巣中央から右側にSSA/Pの像がみられ，左1/3に腫瘍像がみられる。
図8，図9　cytological dysplasia（腫瘍）の組織像　中拡大（図8）と強拡大（図9）

窩には不規則分岐は認めないものの，陰窩底部の水平方向への変形所見をとるかどうかは，診断医によって意見の分かれるところである。

本症例のまとめ（藤盛孝博）

WHO分類ではSSA/P with cytological dysplasiaと記載されている。診断基準の表で示すように，本例は寸胴型拡張が目立ち，不規則分岐や水平方向への分岐が目立たない組織像である。しかし，組織像全体（図7）としては，SSA/Pと診断するJSCCRの条件は満たしている。