

12:30




禁煙
NO SMOKING

一般演題 (3)

10)

径3mm大のO-Is型ポリープが
7年後にSM深部浸潤癌に
進展した1例



藤井隆広 先生

センター部長 山野 泰穂 先生

して近未来

野 文昭 先生

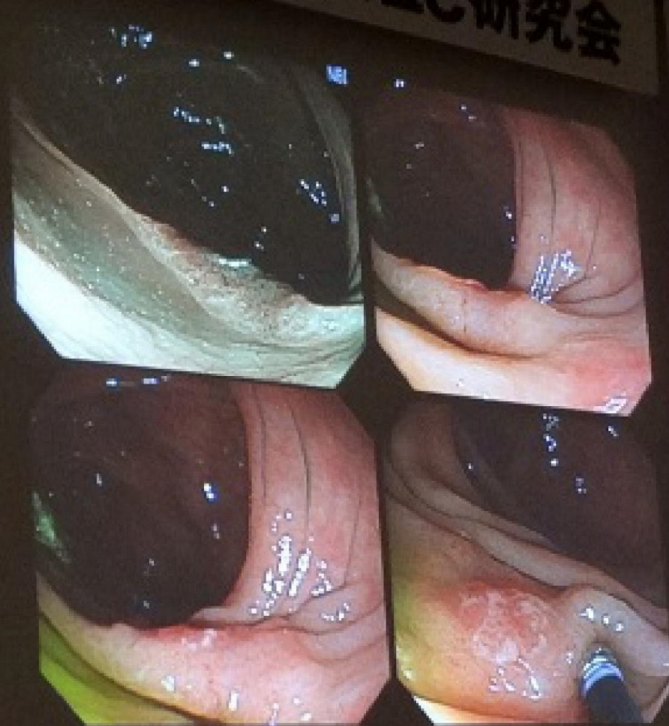化器センター 教授 工藤 進英 先生

imaging methods

Professor Helmut Neumann, MD, PhD

2012 09 09

第22回 大腸IIc研究会




Advanced endoscopic imaging methods in the colon
From University of Emory, Nagure Professor, Hospital, Neurology, PhD

最新内視鏡検査の進歩、現在、そして近未来
東京大学 医学部 消化器内科学 教授 比佐 善徳 先生

内視鏡で視る — 病理からの提言 —
慶長 久留米大学 消化器病センター 教授 鶴田 修 先生
演者 新潟大学 名誉教授, PCL JAPAN 表理・細胞診センター 代表理事 田村 智 先生

大腸癌S/M浸潤度判定の現状と今後の方
大腸癌研究会プロジェクト研究から —
慶長 田村クリニック 胃腸科・内科 田村 智 先生
演者 新潟大学 分子・診断病理学 教授 味岡 洋一 先生

大腸癌の超拡大内視鏡像 (Endocytoscopy)
慶長 東京慈恵会医科大学 客員教授 鈴木 博昭 先生
演者 昭和大学 横浜市北部病院 消化器センター 教授 工藤 進英 先生



2012 09 09

第 22 回大腸Ⅱc 研究会
22nd Annual Meeting on Depressed Colorectal Cancer

プログラム・抄録集



大腸Ⅱc研究会

会期：平成 24 年 9 月 9 日（日）
会場：全社協 灘尾ホール
東京都千代田区霞が関 3-3-2
新霞が関ビル LB 階
TEL 03-3580-0988

代表世話人：昭和大学横浜市北部病院 消化器センター 工藤進英

15) 超高齢者，大腸 IIc (LST-NG) 型 SM 癌の 1 例

藤井隆広クリニック 藤井隆広

獨協医科大学 病理学 藤盛孝博

症例は 90 代，男性。

平成 24 年 5 月 8 日，大腸内視鏡検査にて横行結腸に大きさ 13mm の IIc 型，IIc (LST-NG) 型で迷う表面型腫瘍を NBI 下観察にて発見。

陥凹部の NBI 拡大観察では佐野分類の IIIA，Crystal violet 染色では陥凹面に一致して V 型 pit を認めるが，V 型 pit は軽度不整であり，明らかな invasive pattern とは診断できなかった。しかし，陥凹面全体はわずかに盛り上がり，LST-NG の特徴である粘膜筋板が保持された SM massive 癌と考えた。本来，外科的手術を選択すべき病変ではあるが，高齢者であることから EMR を選択した。局注後，non-lifting sign を呈したが，EPMR (二分割) を強行した。病理結果は，高～中分化腺癌，ly1，v0，SM massive 垂直断端陽性であった。

この結果から，本人・家族との相談の上，外科的追加切除を行う予定であったが，間質性肺炎，心疾患のため手術のリスクが高いと判断され，手術は行わず経過観察の方針となった。超高齢者の LST-NG 垂直浸潤型病変についての対応，ならびに IIc との違いについて討議したい。